Medikal Tedaviye ve Amniyon Membran Transplantasyonuna Dirençli Geç Dönem Greft Abseli Olguda Terapötik ve Tektonik Amaçlı Rekeratoplasti

Therapeutic and Tectonic Rekeratoplasty in a Case with Late Graft Abscess Resistant to Medical Treatment and Amniotic Membrane Transplantation

Selim CEVHER[1], Yusuf KOÇLUK[2], Emine ALYAMAÇ SUKGEN[2]

ÖZ

Postoperatif sütur absesine bağlı gelişen, perfore greft absesinde uyguladığımız tektonik, terapötik penetran keratoplasti (T-TPKP)'li vakayı sunmayı amaçladık. Medikal tedaviye ve amniyon membran transplantasyonuna dirençli, progresyon gösteren ve perfore olan 65 yaşındaki olguda geç evrede T-TPKP yapıldı. Bu olgumuzda cerrahi ile göz bütünlüğünün sağlanabileceği ve ameliyat sonrası kısa dönem takipte greft saydamlığının korunabileceği görülmüştür.

Anahtar Kelimeler: Greft absesi, medikal tedavi, rekeratoplasti.

ABSTRACT

We aimed to present the case which we performed a perforated abscess in tectonic, therapeutic penetrating keratoplasty (T-TPKP) due to the postoperative suture abscess. T- TPKP was performed in late stage in 65 years old patient whose corneal infection was medical treatment and amniotic membrane transplantation-resistant, showing the progression and perforated. We can see the integrity of eye with surgery and short-term postoperative follow-up of the graft transparency can be protected.

Key Words: Graft abscess, medical treatment, rekeratoplasty.

GİRİŞ

Görmeyi tehdit eden hastalıkların bir tanesi olan enfektif keratitler hem hastalar hem göz hekimleri için önemli bir problem olmaktadır. Risk faktörlerine bakıldığında karşımıza travma, kontakt lens kullanımı, topikal steroid kullanımı ve daha önce geçirilmiş oküler cerrahi çıkmaktadır.[1]

Erken dönemde tespit edilen keratitler uygun antimikrobiyal tedavi ile başarılı bir şekilde tedavi edilebilmesine karşın limbusa yayılım gösteren, korneal ülser gelişen ve apse formasyonuna ilerleyen durumlarda antimikrobiyal ajanlar çoğunlukla yetersiz kalmakta ve bu olgular terapötik keratoplasti ile tedavi edilebilmektedir.

Bu çalışmamızda, postoperatif sütur absesine bağlı gelişen ve ileri evre perfore greft absesinde uyguladığımız tektonik, terapötik penetran keratoplasti (T-TPKP)'li vakayı sunmayı amaçladık.

1- M.D. Eregli State Hospital, Eye Clinic, Eregli-Konya/TURKEY
CEVHER S., s.cewher@hotmail.com
2- M.D. Adana Numune Training and Research Hospital, Eye Clinic, Adana/TURKEY
KOCLUK Y., kocluk99@gmail.com
ALYAMAC SUKGEN E., esukgen@gmail.com

Geliş Tarihi - Received: 01.08.2015
Kabul Tarihi - Accepted: 02.01.2016
Glo-Kat 2016;11:129-132

Yazışma Adresi / Correspondence Adress:
M.D. Selim CEVHER
Eregli State Hospital, Eye Clinic, Eregli-Konya/TURKEY

Phone: +90 555 814 77 90
E-mail: s.cewher@hotmail.com

OLGU SUNUMU

Atmışbeş yaşındaki erkek hasta kliniğimize sağ gözünde şiddetli ağrı, kızarıklık ve görme kaybı nedeni ile başvurdu. Başka bir merkezde 8 ay önce korneal skar nedeni ile penetran keratoplasti (PKP) yapıldığı ve postoperatif 6. ayda sutur absesi geliştiği öğrenildi. 2 ay boyunca topikal olarak fortifiye vancomycin (50 mg/ml), fortifiye ceftazidime (50mg/ml), fortifiye amfoterisin B % 0.15 (1 ay), fortifiye voriconazole %1 (sonraki 1 ay) saat başı dozlarda tedavi aldığı öğrenildi. Aynı zamanda greft absesinin erken döneminde Re-PKP önerildiği, fakat hastanın kabul etmediği bilgisine ulaşıldı. Ayrıca hastadan alınan korneal kazıntı örneğinin mikrobiyolojik incelemesi sonucunun negatif geldiği öğrenildi.

Greft absesinin 2. Ayında hastanın kliniğimizdeki muayenesinde sağ gözün görme seviyesi el hareketi düzeyinde idi. Biyomikroskopik incelemede sağ kornea greft üzerinde abse, superior kadranda limbusa uzanma eğilimi ve incelme mevcuttu (Resim 1a). Arka segment tutulumu ultrasonda görülmedi. Hastaya TPKP önerildi fakat hastanın ameliyatı kabul etmemesi üzerine amniyon membran transplantasyonu (AMT) yapıldı (Resim 1b). Mikrobiyolojik inceleme bakteri ve mantar açısından yapıldı ama tekrar negatif geldi. Topikal olarak vancomycin (50 mg/ml), ceftazidime (50 mg/ml), voriconazole %1 uygulandı. AMT'nin 1. ayı, greft absesinin 3. ayındaki muayenede ise olguda progresyon saptandı. Greft üzerindeki absenin tüm kadranlarda alıcı yatağa yayıldığı ve superiyorda skleraya doğru uzandığı, bu kadranda perforasyon, iris ve lens prolapsusu olduğu görüldü. Ultrasonik olarak arka segment tutulumu yoktu. Hastaya acil olarak T-TPKP yapıldı (YK).

Alıcı kornea 8.50 mm çapında trepan ile enfektif korneayı ve skleraya uzanım gösteren alanı içerecek genişlikte çıkarıldı. Kalan enfektif dokular manuel olarak temizlendi. Ön kamaradaki iris yüzeyini ve açıyı kaplayan memranlar temizlendi. Enfeksiyona sekonder, geride kalan erimiş lens parçaları fakoemülsifikasyon cihazının ön vitrektomi probu ile temizlendi. Ön kamaraya uzanmış vitreus ön vitrektomi ile temizlendi. Ön kamara, alıcı kornea kesi kenarları ve sklera voriconazole (0.1 mg/0.1 cc), vancomycin, ceftazidime ile uygun dozlarda yıkandı.

Daha sonra yeni bir ameliyat masası ve seti hazırlanıp, 9.0 mm çapındaki donör kornea alıcı yatağa 10/0 nylon sütür ile tek tek sütüre edildi. 0.1mg/0.1 cc voriconazole inktrakamaral yapıldı (Resim 2a-d).

Ameliyat sonrası, asetolozamid 250 mg tablet (günde 2 kez), topikal dorzalamid-timolol (günde 2 defa), topical moksifloksasin (saat başı), topical voriconazole %1 (saat başı), suni göz yaşı (günde 8 defa), topikal siklosporin % 0,05 damla (günde 4 defa), metilprednizolon tablet 32 mg/gün, lansoprazol tablet (günde 1 defa) başlandı.

Postoperatif 1. günde greft saydam, ön kamara forme, ve iris üzerinde hifeması mevcuttu (Resim 1c). Postoperatif 3. haftada oral steroid kesilip topikal prednizolon asetat (günde 2 defa) başlandı, 4. haftada ise antimikrobiyal ajanlar kesilip topikal prednizolon asetat (günde 4 kez) ile devam edildi.

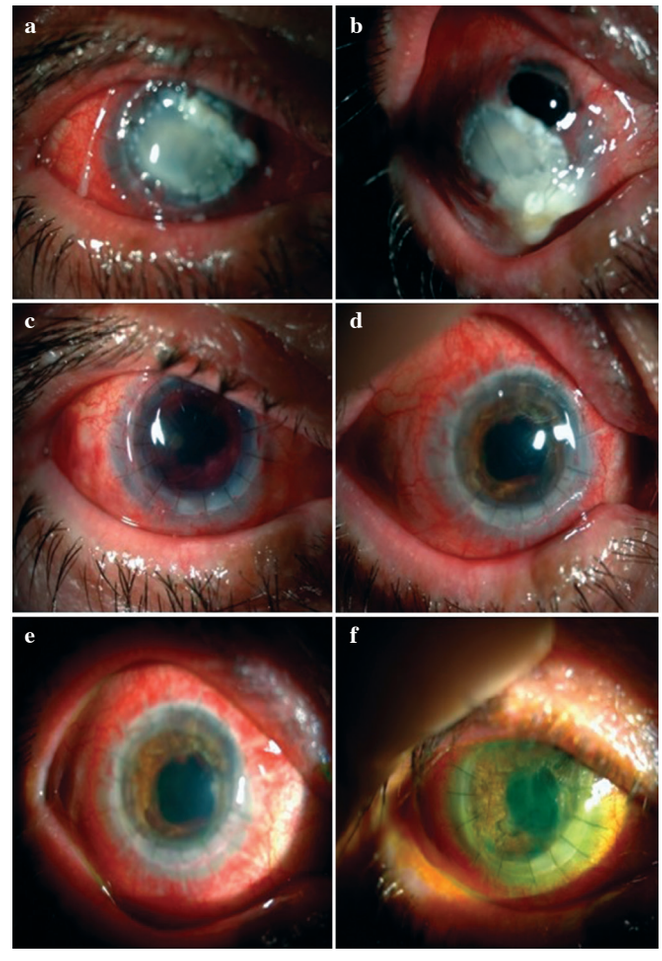

Resim 1a-f: *Olgunun ameliyat öncesi ve sonrası fotoğrafları (a) ameliyat öncesi, kliniğe başvuru (b) AMT sonrası 1. Ay, T-TPKP öncesi (c) Ameliyat sonrası 1. Gün (d) Ameliyat sonrası 1. Ay (e,f) Ameliyat sonrası 4. Ay AMT: Amniyon membran transplantasyonu. T-TPKP; Tektonik, Terapötik Penetran Keratoplasti.*

Postoperatif 1. ayda hastanın görme seviyesi 50 santimetrede parmak sayma düzeyindeydi, GİB' normal, greft saydamdı ve enfeksiyon aktivasyonu saptanmadı (Resim 1d). Ayrıca sklerada da enfeksiyon bulgusu görülmedi. Postoperatif 4. ayda görme seviyesi +10.00 D tashihle 1 mps seviyesindeydi. Greft saydamlığı devam etti. Göz içi basıncı 10mmHg idi.

Enfeksiyon aktivasyonu görülmedi (Resim 1e,f). Postoperatif 6. ayda hastanın görme seviyesi tashihle yine 50cmps seviyesindeydi. Göz içi basıncı 24 mmHg olarak ölçüldü. Greft saydamdı, boya tutulumu yoktu ve sütürleri intakttı (Resim 3). Pupiller alanda fibrotik membran oluşumu görüldü ve bu alana yag lazer membranotomi yapıldı. Hastanın tedavisinde topikal prednizolon asetat dozu günde 2 defaya düşüldü ve tedaviye topikal dorzalamid-timolol (günde 2 defa) ve brimonidin tartarat (günde 2 defa) eklendi. Ayrıca yag lazer iridotomi yapıldı.

Postoperatif 10. ayda görme seviyesi tashihle 5mps düzeyine çıkmıştı. Greft saydamdı ve sütürleri intakttı. Göz içi basıncı 12 mmHg idi. Ön kamara doğaldı. Pupil santrali açık idi (Resim 4). Fundus muayenesinde optik diskin hafif soluk olduğu görüldü. Enfeksiyon bulgusu görülmedi ve mevcut tedaviye devam edildi.

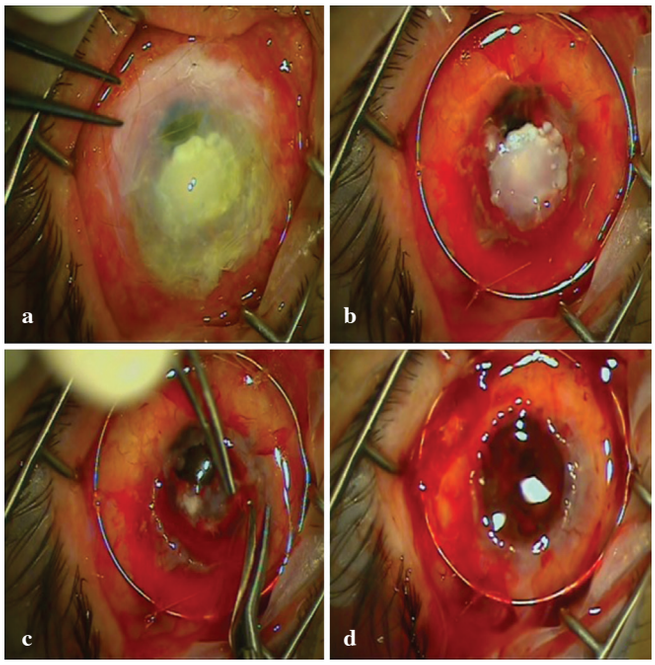

Resim 2a-d: *Olgunun T-TPKP cerrahisinden bazı görüntüler (a-d). T-TPKP; Tektonik, Terapötik Penetran Keratoplasti.*

TARTIŞMA

Mikrobiyal keratitler görme kaybına neden olan hatta zamanında ve uygun şekilde tedavi edilmediğinde göz küresinin kaybına neden olabilen bir hastalıktır. Erken dönemde etkili antimikrobiyal ajanlar ile tedavi edilebilirken, medikal tedaviye yanıtsız olgularda AMT ya da konjonktival flep örtülmesi ile enfeksiyon kontrol altına alınabilinmektedir.[2]

TPKP sonrası greft reddi oranı yüksek olmasına rağmen göz bütünlüğünü koruması bakımından medikal tedaviye, amniyon membran transplantasyonuna, doku yapıştırıcılarına ve konjonktival fleplere yanıtsız olgularda kullanılan tedavi yöntemi olarak bildirilmiştir.[3] Xie ve ark.,[6] yaptıkları çalışmada fungal keratitli hastaların %25 ile %35'inde TPKP gerektiği bildirilmiştir. Brezilya'da yapılan 22 olguluk çalışmada TPKP oranı %41 olarak bildirilmiştir. TPKP mikrobiyal ajanları, toksinleri ve de enzimleri uzaklaştırması ile rehabilitasyonu sağlamaktadır.

Olgumuzun bizim kliniğimize gelmeden önce uzun süre ampirik olarak geniş spektrumlu medikal tedavi alması sebebi ile mikrobiyolojik incelememiz ve direkt bakı sonucumuz negatif geldi (bakteri ve mantarlara yönelik). Biz de bu sonuç karşısında ampirik tedaviye devam etmek zorunda kaldık. Burada üzerinde durulması gereken bir diğer konu da bazı ilaçların içeriğinde bulunan prezervan maddelerin oküler yüzeye toksik etkileridir. Benzalkonyum klorid bunların içinde en sık kullanılanıdır. Bezalkonyum klorid güçlü germisidal etkiye sahip bir kuarterner amonyum elementtir ve bakterilere olduğu kadar memeli hücrelerine de toksik etkisi vardır. Mikrobiyolojik incelemede pozitif bir sonuç alınması durumunda kullanılacak ajan sayısı azalacaktı ve böylece toksik etki riski daha az olacaktı. Biz prezervan madde içermeyen ajanları kullanmayı tercih ettik ama kullanmak istediğimiz bazı damlaların prezervansız formu olmadığı için bu damlaları mecburen kullanmak zorunda kaldık.

Hastayı takip ettiğimiz süre zarfında medikal tedaviye yanıtsızlık görülmesi, korneanın perfore olması ve hastanın ameliyatı reddetmesi üzerine AMT yapılmıştır.

Burada önemli olan bir nokta AMT tedaviye yardımcı olması, göz bütünlüğünün korunmasını sağlaması ve uygun donör kornea bulununcaya kadar zaman kazandırmasıdır. Sonrasında hastanın ameliyatı kabul etmesiyle uygulanan TPKP ile göz bütünlüğü başarılı bir şekilde korunmuştur. Literatürde terapötik başarı oranları %63.6 ile %100 arasında değişmektedir.[12] Trepanizasyon enfektif alanı kapsamakla beraber bu alandan 0.25 mm ile 1 mm daha büyük yapılmalıdır. Çıkarılan alan büyüdükçe glokom, vaskülarizasyon ve greft reddi gibi komplikasyonların görülme olasılığı artmaktadır. Greft rejeksiyon oranı ilk 2 yılda %50, ilk 5 yılda %15 olarak literatürde bildirilmiştir. Bizim olgumuza greft reddi gelişimini önlemek amacıyla ilk 3 hafta oral steroid, 3. haftadan sonra topikal steroid tedavisi uyguladık ve takip ettiğimiz 4 aylık sürede herhangi bir red reaksiyonu ve enfeksiyon rekürrensi ile karşılaşmadık.

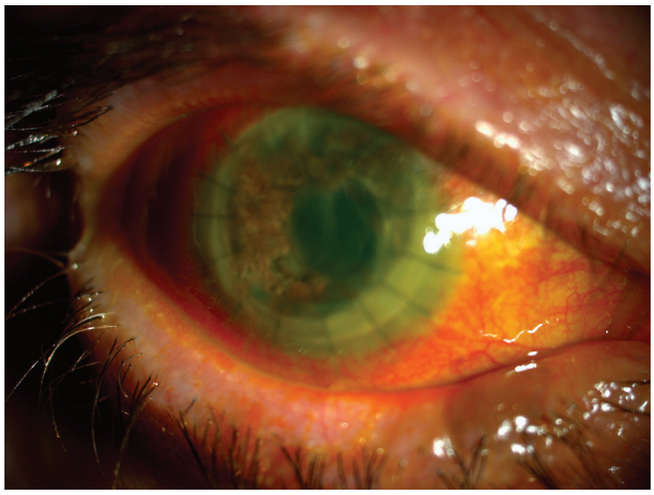

Resim 3: *Ameliyat sonrası 6. ay.*

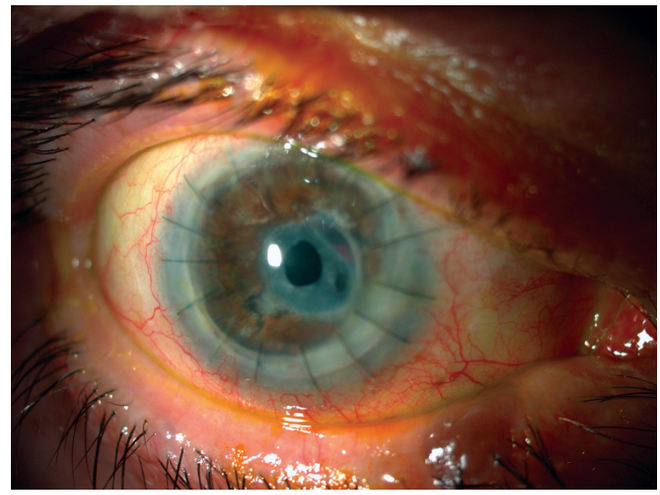

Resim 4: *Ameliyat sonrası 10. ay.*

Güncel yaklaşımlarda artık lezyonun limbusa uzanmasını ve perforasyon gelişimini beklemeden tedaviye yanıtsız olgularda erken dönem TPKP yapılması şeklinde görüşler yer almaktadır.[13] Biz bu olgumuzda geç dönemde bile yapılan TPKP nin göz küresinin rehabilitasyonunu sağlayabileceğini gözlemledik.

Sonuç olarak, medikal tedaviye dirençli, progresyon gösteren, perforasyon, limbal invazyon yapmış greft abseli olgularda cerrahi için geç kalınmış olsa bile T-TPKP ile göz bütünlüğünün sağlanabileceği görülmüştür

KAYNAKLAR/REFERENCES

1. Wong T, Ormonde S, Gamble G, et al. Severe infective keratitis leading to hospital admission in New Zealand. Br J Ophthalmol. 2003;87:1103-8.
2. Abdulhalim BE, Wagih MM, Gad AA, et al. Amniotic membrane graft to conjunctival flap in treatment of non-viral resistant infectious keratitis: a randomised clinical study. Br J Ophthalmol. 2015;99:59-63.
3. Claerhout I, Beele H, Van den Abeele K, et al. Therapeutic penetrating keratoplasty: clinical outcome and evolution of endothelial cell density. Cornea. 2002;21:637-42
4. Chen WL, Wu CY, Hu FR, et al. Therapeutic penetrating keratoplasty for microbial keratitis in Taiwan from 1987 to 2001. Am J Ophthalmol. 2004;137:736-43.
5. Sedghipour MR, Sorkhabi R, Shenasi A, et al. Outcome of penetrating keratoplasty in corneal ulcer: a single-center experience. Clin Ophthalmol. 2011;5:1265-8.
6. Xie L, Dong X, Shi W. Treatment of fungal keratitis by penetrating keratoplasty. Br J Ophthalmol. 2001;85:1070-4.
7. Oechsler RA, Yamanaka TM, Bispo PJ, et al. Fusarium keratitis in Brazil: genotyping, in vitro susceptibilities, and clinical outcomes. Clin Ophthalmol. 2013;7:1693-701
8. Sharma N, Sachdev R, Jhanji V, et al. Therapeutic keratoplasty for microbial keratitis. Curr Opin Ophthalmol. 2010; 21:293-300.
9. Yildiz EH, Nurozler AB, Ozkan Aksoy N, et al. Amniotic membrane transplantation: indications and results. Eur J Ophthalmol. 2008; 18:685-90
10. Sandinha T, Zaher SS, Roberts F, et al. Superior forniceal conjunctival advancement pedicles (SFCAP) in the management of acute and impending corneal perforations. Eye. 2006; 20:84-9.
11. Panda A, Kumar S, Kumar A, et al. Fibrin glue in ophthalmology. Indian J Ophthalmol. 2009; 57:371-9.
12. Sony P, Sharma N, Vajpayee RB, et al. Therapeutic keratoplasty for infectious keratitis: a review of the literature. CLAO J. 2002; 28:111-8
13. Sharma N, Jain M, Sehra SV, et al. Outcomes of therapeutic penetrating keratoplasty from a tertiary eye care centre in northern India. Cornea. 2014;33:114-8.